

CASO 1

Donna di anni 78 con astenia, febbre ricola, poliartralgie.

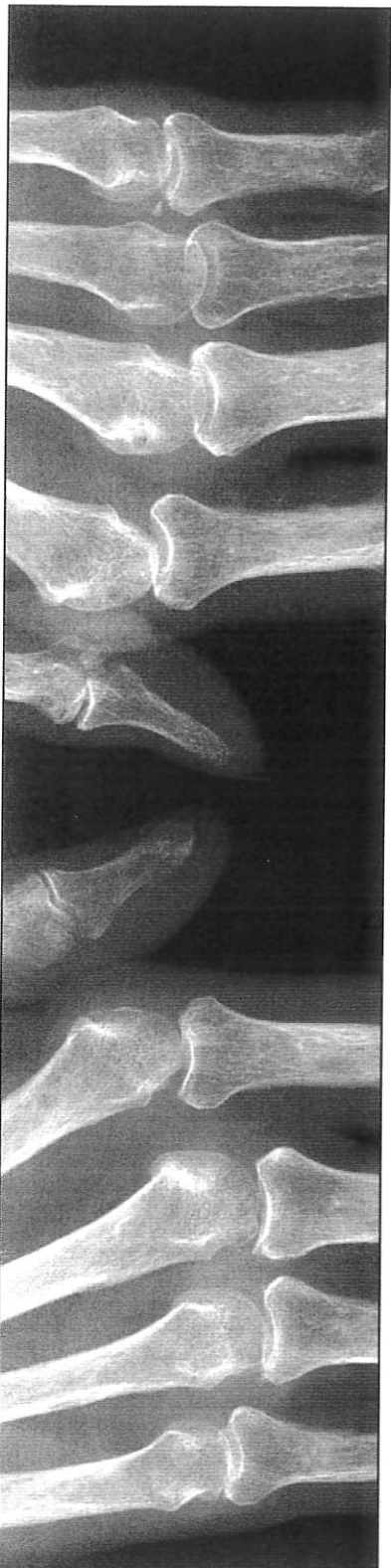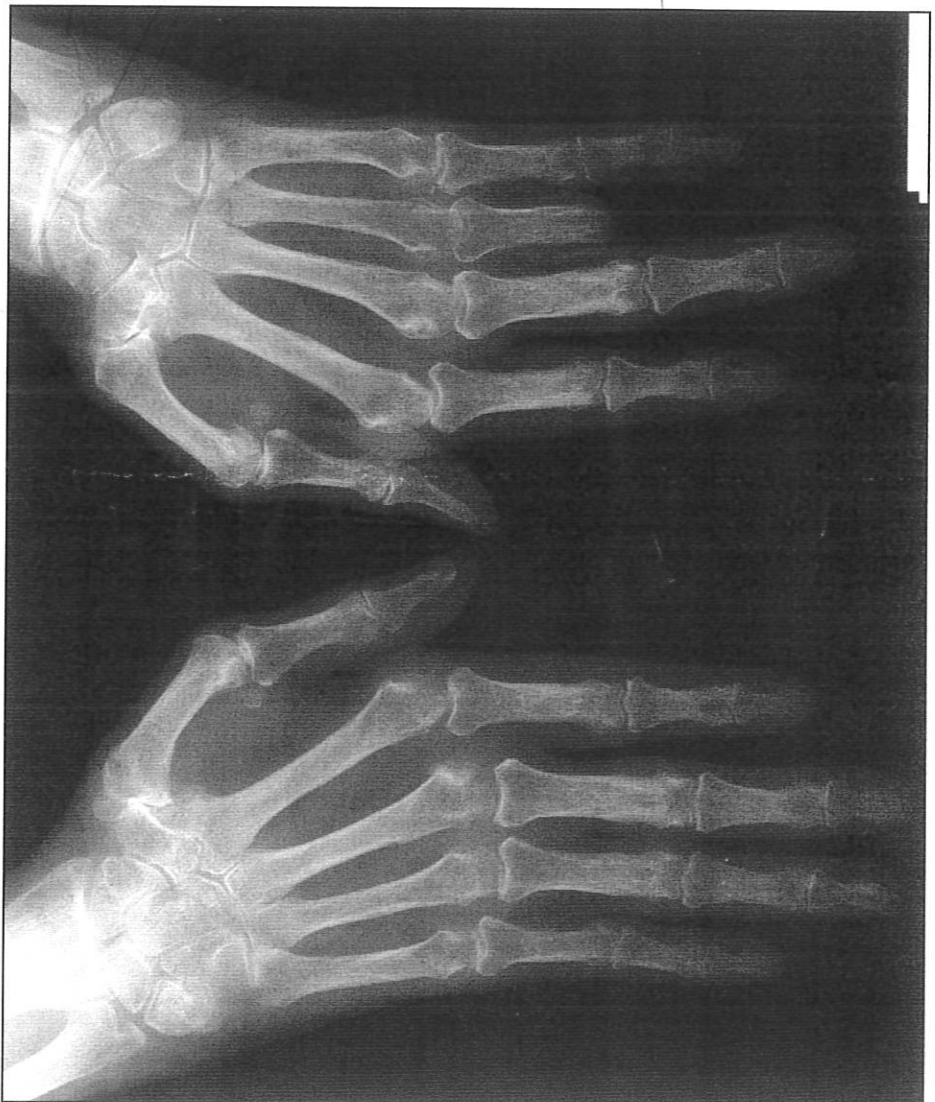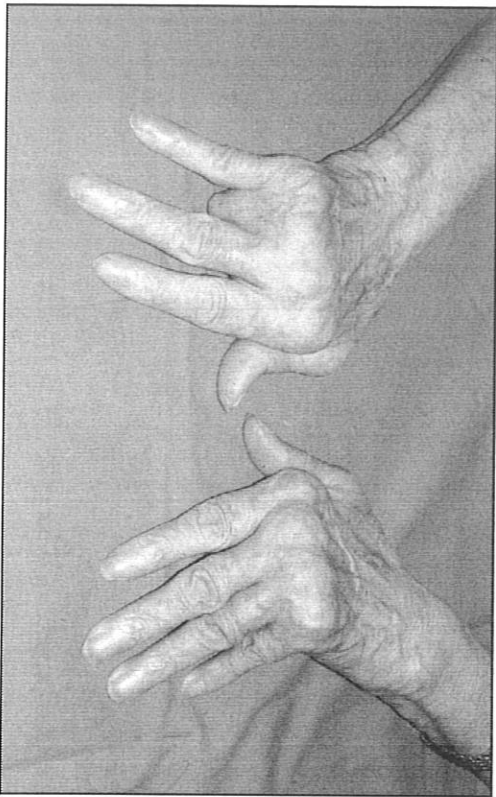
Esami ematocchimici: aumento della VES e della PCR;

ANA, Ab anti-ENA e Fattore Reumatoide positivi.

Postumi di amputazione da incidente sul lavoro

del 4° raggio della mano destra.

Splm
[Signature]
[Signature]

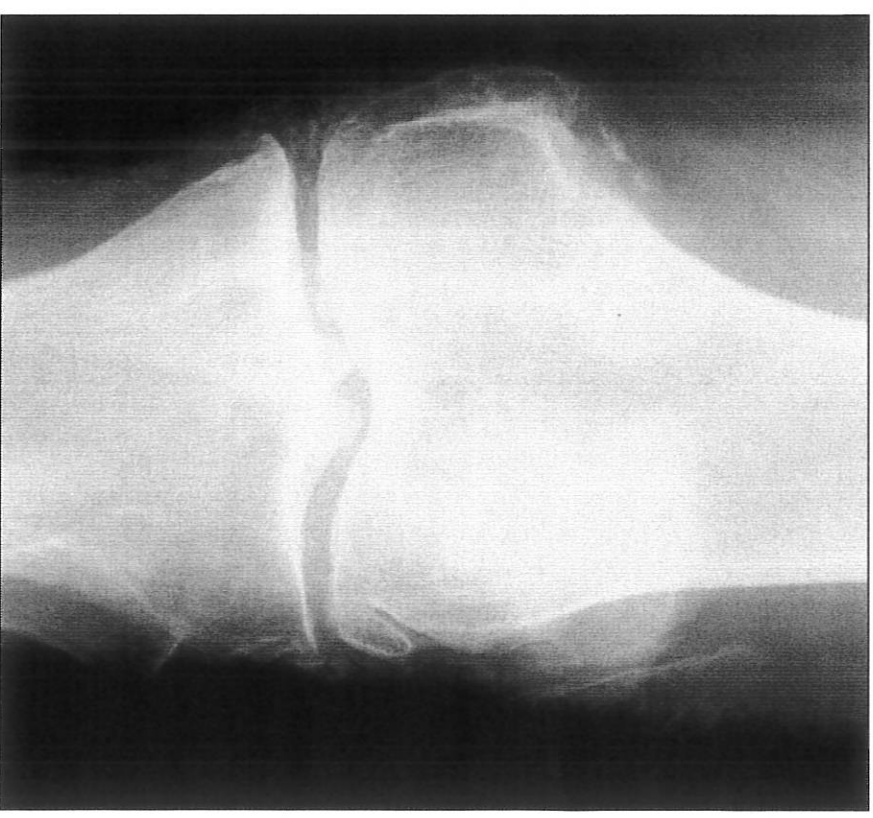
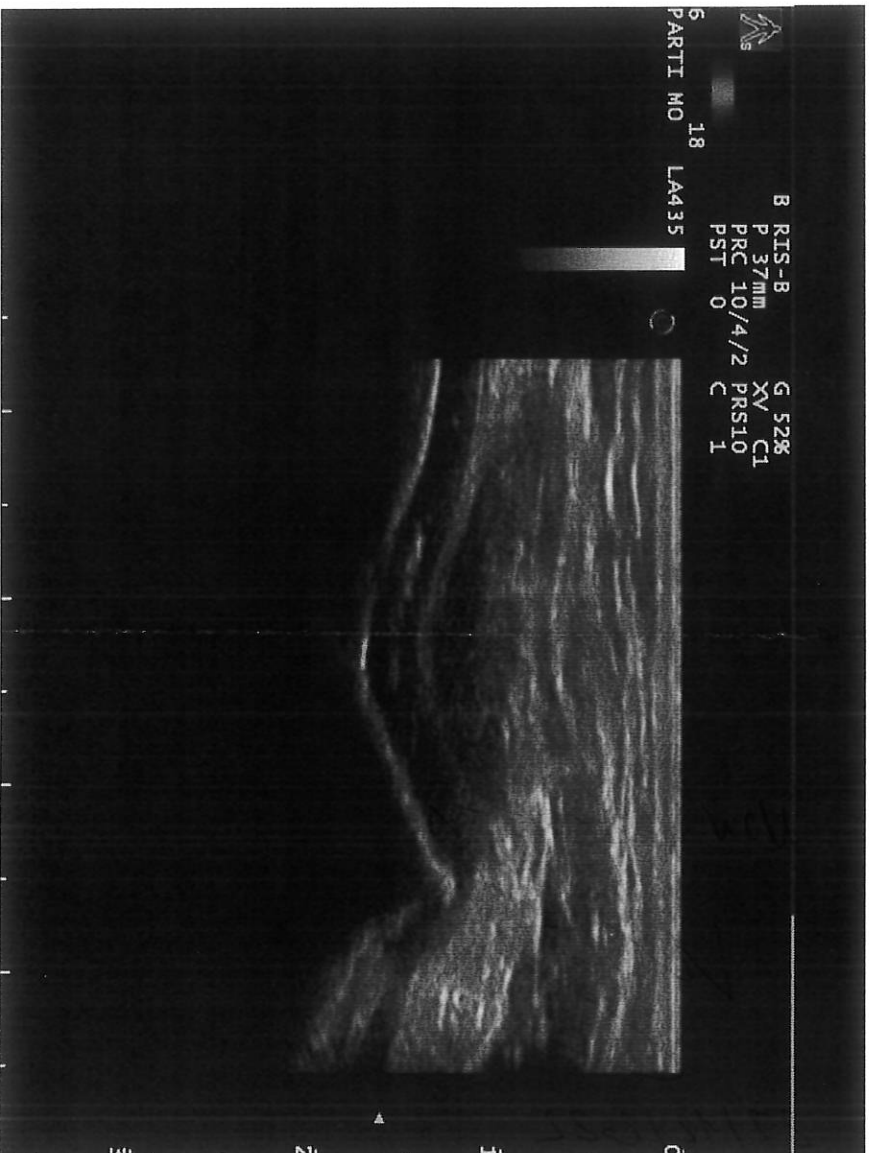


CASO 2

Donna di 68 anni con precedenti episodi di gonalgia bilaterale e idrarto

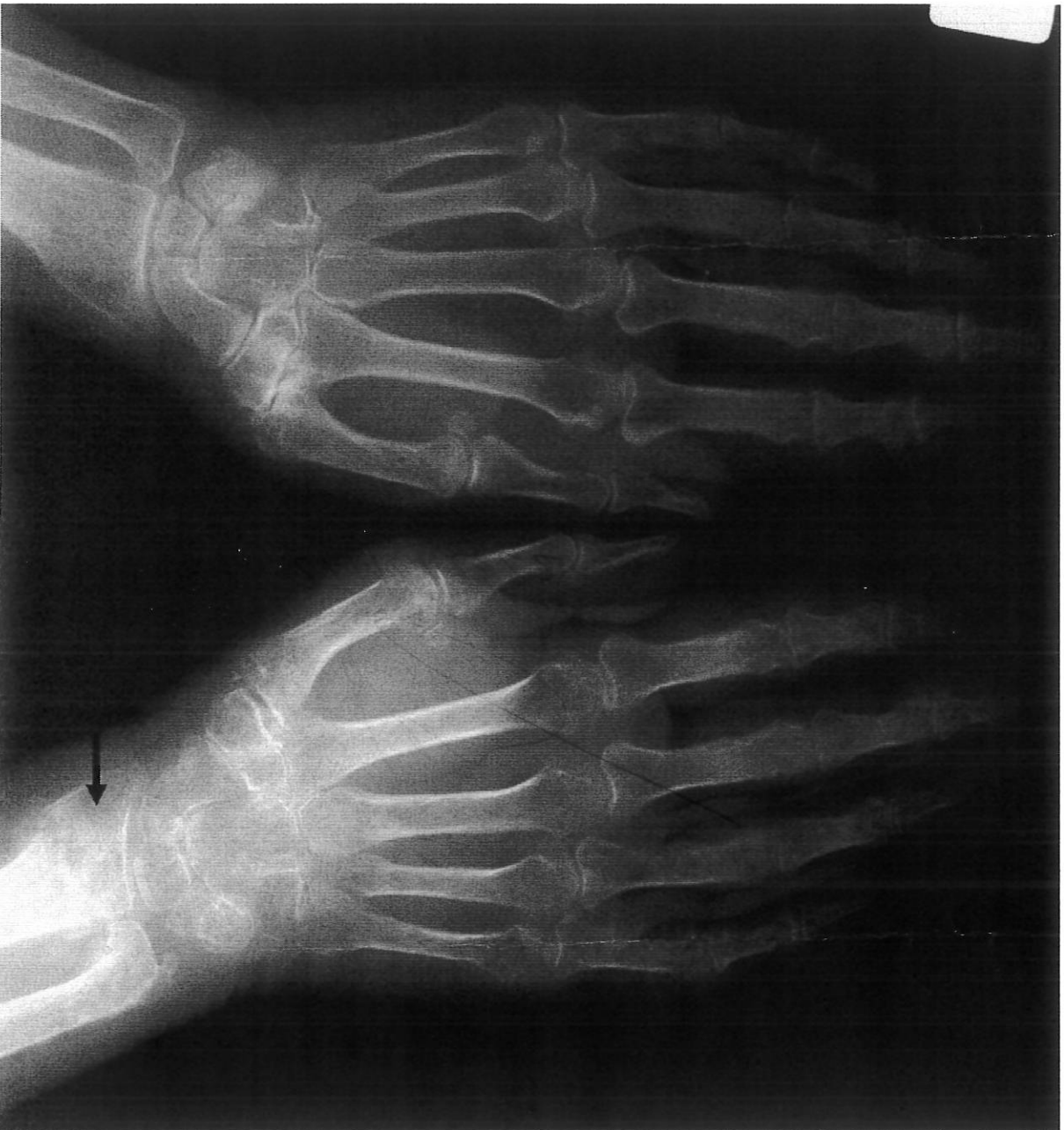[Handwritten signature]

[Handwritten signature]



CASO 3

Donna di 65 anni con trauma alla mano destra



Handwritten signatures and initials:
S.M.
M.
E.